

2023年4月26日

報道機関 各位

国立大学法人東北大学

多発性硬化症類似疾患の 診断的意義・免疫病態を解明 - 脳内抗体産生病態に応じた検査判断が可能に -

【発表のポイント】

- 多発性硬化症（MS）^{注1}の類似疾患であるミエリンオリゴデンドロサイト糖蛋白（MOG）^{注2}抗体関連疾患について、診断的意義・免疫病態を明らかにしました。
- MOG抗体が従来知られていた血液中ではなく脳内のみで産生される一群については、特定の臨床表現型（特に皮質脳炎）に関与していたことから、抗体の産生部位によって臨床的な症状に違いが生じることを明らかにしました。
- 未だ原因不明のMS病態の解明や、臨床において病態に応じた検査の判断が可能となることが期待されます。

【概要】

多発性硬化症（以下 MS）は脳や脊髄に多発性に繰り返し生じる脱髄性疾患^{注3}です。多様な病態に起因する症候群と考えられていますが、その病因は未だに不明です。近年、血清中の MOG 抗体が MS に類似の多発性の脱髄病変を起こす原因として同定されました。MOG 抗体が関連する一連の疾患は MOG 抗体関連疾患（以下 MOGAD）と呼ばれています。しかし MS と MOGAD の免疫病態や診断上の違いはよくわかっていませんでした。

東北大学病院脳神経内科の三須 建郎 講師らの研究グループは、MOGAD 患者において、MOG 抗体の一群が血液中ではなく脳内のみで産生されることに着目し、その病因と診断的意義について解析を行い、髄液 MOG 抗体が特定の臨床表現型（特に皮質脳炎）に関与することを明らかにしました。今後、臨床表現型の違いによって、優先する検査方法を判断することが可能となるなど、臨床への応用が期待されます。

本研究成果は、2023年4月15日（日本時間4月16日午前8時）国際科学誌 Brain（電子版）に掲載されました。

【詳細な説明】

研究の背景

多発性硬化症（以下 MS）は中枢神経系の脱髄性疾患であり、多様な免疫病態の集まりであることが知られています。本研究グループもこれまで、MS の類似疾患であるアクアポリン 4（AQP4）抗体^{注 4} が関連する視神経脊髄炎関連疾患（以下 NMOSD）が MS から独立した疾患概念であることを明らかにしてきました。このように MS は、多様な病態から 1 つ 1 つ新たな病態が明らかにされ分離されてきた歴史があります。一方 MS は、その病態の中心に脳内で持続的な抗体産生を意味するオリゴクローナルバンド^{注 5} が陽性となる特徴から、脳内で持続的に自己抗体産生を促す異所性リンパ濾胞構造が病態の中心にあると考えられています。

近年、AQP4 抗体陰性の NMOSD の一群において MOG 抗体の陽性例があることが発見されました。MOG 抗体は、NMOSD と同様に視神経炎や脊髄炎を来すと考えられています。主に血清で MOG 抗体が陽性となる臨床表現型として、視神経炎や脊髄炎、急性散在性脳脊髄炎（ADEM）、脳/脳幹脱髄症候群、皮質性脳炎などが報告され、MOG 抗体関連疾患（MOGAD）と呼ばれるようになりました。さらに、髄液中でのみ MOG 抗体が陽性となる一群が新たに発見され、この一群が MS における持続的な脳内抗体産生病態と類似することから、MS と MOGAD の異同が注目されています。

今回の取り組み

今回、東北大学大学院医学系研究科神経内科学分野および東北大学病院脳神経内科の松本勇貴（まつもと ゆうき）大学院生、三須建郎（みす たつろう）講師、青木正志（あおき まさし）教授らの研究グループは、MOGAD 患者において、MOG 抗体が髄液中のみで産生される一群があることに着目しました。全国から MOG 抗体測定依頼のあった症例の中で、同日に採取された血清及び髄液を測定可能な 671 例（MOGAD 疑い 405 例、MS 99 例、AQP4 抗体陽性 NMOSD 48 例、対象群 119 例）を用いて、血清及び髄液 MOG 抗体の病的かつ診断的意義について解析を行いました。

解析の結果、診断目的で検査した 671 例中、33%にあたる 133 例で MOG 抗体陽性であり、94 例は血清・髄液で陽性、17 例は血清のみ、22 例は髄液のみ陽性でした。MS において 2 例の髄液 MOG 抗体陽性例を認めましたが、それ以外では MS や NMOSD や対象群では陰性でした。抗体価は、NMOSD における AQP4 抗体価は血清及び髄液で強い正の相関が認められましたが、MOG 抗体では相関性が乏しい特徴があり、NMOSD が末梢性の抗体産生であるのに対して、MOGAD はより脳内 MOG 抗体産生が優位であることが示唆されました。多変量解析では、血清 MOG 抗体は臨床表現型として視神経炎や急性散在性脳脊髄炎（ADEM）と関連する一方、髄液 MOG 抗体は ADEM や皮質性脳炎^{注 6} と

関連しました。髄液 MOG 抗体のみ陽性例は、平均して血清 MOG 抗体陽性例 13.3 人を診断する中で 1 人が陽性でしたが、皮質性脳炎では 2 人に 1 人の割合で髄液のみ陽性となることから、診断的意義が高いことが判明しました。一方で、視神経炎では髄液のみ陽性例はいませんでした。

今回の研究から、血清及び髄液 MOG 抗体価は、多くは両方で陽性ですが MOGAD の 13% は血清のみ、17% は髄液のみで陽性となりました。視神経炎においては血清での検査が優先される一方、皮質性脳炎では髄液での検査が優先されることが示されました。MOG 抗体の有無は臨床表現型と強く関連していることから、中枢神経内でのみ産生される区画化した抗体産生機序をより明らかにし、免疫病態を臨床的・病理学的に明らかにしていく必要があります。

今後の展開

今後、三須講師らは MOGAD 抗体が脳内で持続的に産生される一群を前向き研究において詳細に検討し、MS と同様の臨床表現型となりうる一群であるかどうかを検討します。脳内で持続的に産生される MS の自己抗体は未同定であり、MOG 抗体が原因不明の MS 病態の一翼を担い原因究明に迫ることが期待され臨床・病理学的に検証していく予定です。

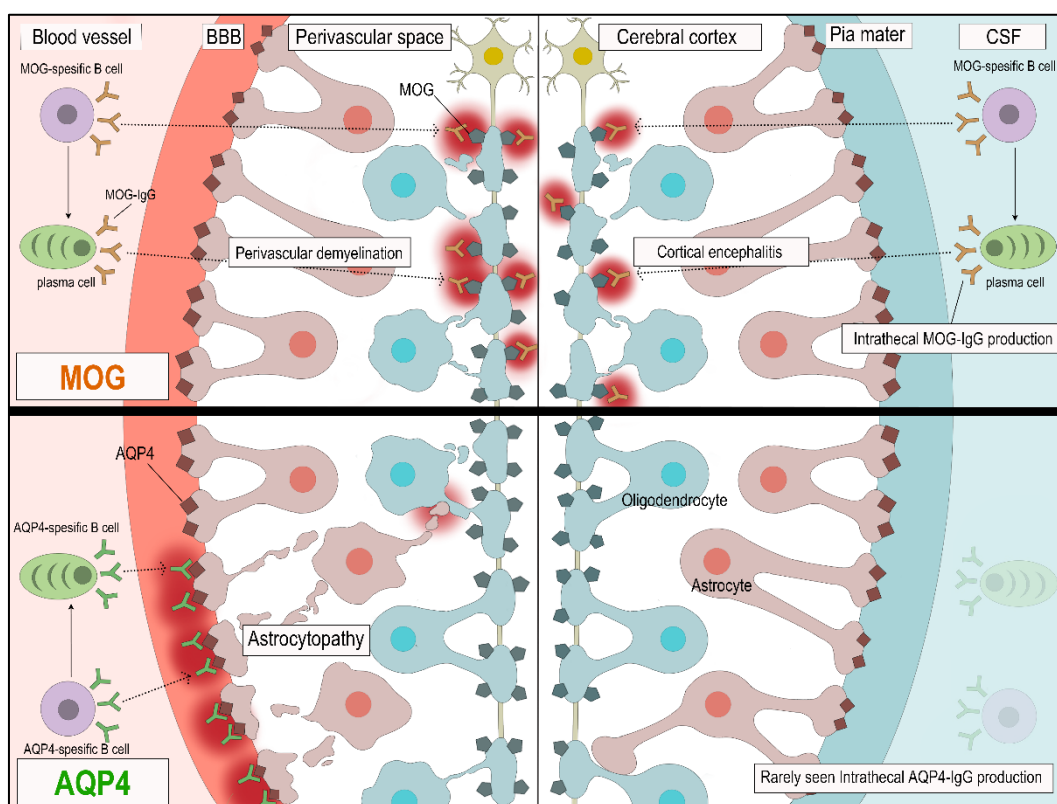


図 1. MOG 抗体及び AQP4 抗体の血液中及び脳内の産生機構

血液中(左側)では、末梢組織の形質細胞 (Plasma cell) より産生されたMOG 抗体は、血液脳関門(BBB)を超えて、標的細胞 (Oligodendrocyte) に発現するMOG 陽性の髄鞘(ミエリン)に接して脱髄を来し、抗 AQP4 抗体はアストロサイト (Astrocyte) に抗体・補体介在性にアストロサイト傷害 (Astrocytopathy) 病態を発揮すると考えられます。

一方、中枢神経内(髄液内 (CSF) : 右側)においては、AQP4 抗体の場合は脳内産生が殆どないと考えられますが、MOG 抗体は脳内でも MS 類似の異所性リンパ濾胞様構造を呈する形質細胞より脳内で抗体産生されると考えられ、MOG 抗体が軟膜 (Pia matter) を通して中枢神経内の病態を起こすことが考えられます。特に一側性等にびまん性に皮質病変を来す皮質性脳炎 (Cortical encephalitis) に髄液 MOG 抗体が関連すると考えられ、抗体産生部位と臨床表現型の関係が初めて示唆されました。

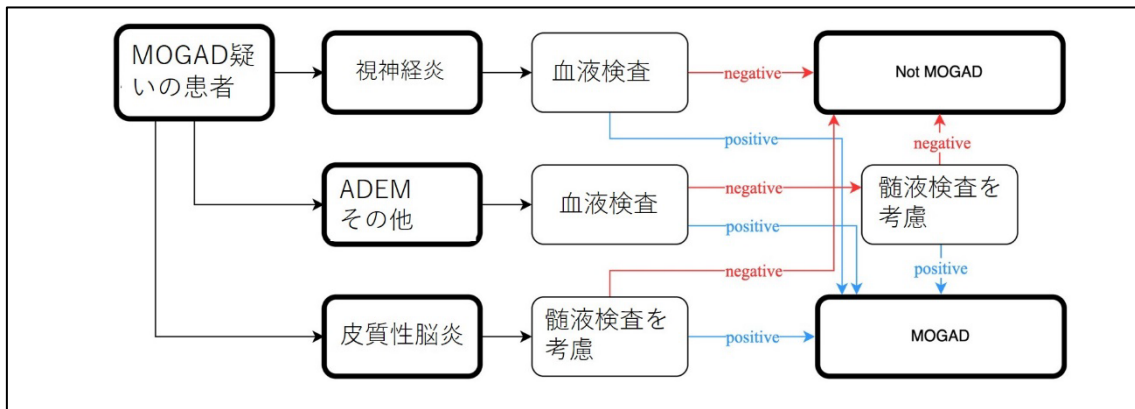


図 2. MOG 抗体関連疾患 (MOGAD) の血清および髄液検査の診断アルゴリズム

MOGAD 疑いの患者において、視神経炎の場合は血液検査にて MOG 抗体の有無を検査することで診断が可能である一方、皮質性脳炎の場合には髄液のみ陽性となる症例が多いため、血液検査に加えて髄液検査を考慮すべきです。ADEM や脊髄炎やその他では、まず血液検査で判定を行い、陰性の場合にのみ髄液検査を推奨します。

【謝辞】

本研究は JSPS 科研費 (JP19K07953, JP17H04192) の助成を受けて行われました。

【用語説明】

注1. 多発性硬化症 (MS) : 神経線維を覆う髄鞘 (ミエリン) において選択的に炎症が起こり髄鞘が脱落する (脱髄) 疾患で、再発と寛解を繰り返しながら徐々に進行性の経過をとるのが特徴です。脳内で持続的な炎症や抗

体産生によって病態が起こると考えられているが未だに原因不明です。

- 注2. ミエリンオリゴデンドロサイト糖蛋白 (MOG) :神経線維を覆う絶縁体である髓鞘を構成するタンパク質の1つで髓鞘の表面に局在し、MOGを免疫付けすることで発症する自己免疫性脳脊髄炎はMSの動物モデルとされます。
- 注3. 脱髓性疾患 : 19世紀に神経学の父 Charcot によって概念を提唱されました。神経線維である軸索を囲むように覆う髓鞘が軸索を保ちながら選択的かつ炎症性に脱落する多様な疾患の総称で、MSがその代表的疾患であり、ほぼ同義ともされます。近年、さまざまな原因が明らかにされつつあります。
- 注4. アクアポリン4 (AQP4) 抗体 : NMOSDにおいて、末梢血中の抗体価が脳内抗体価と強い相関があり、末梢リンパ組織で主に産生されると考えられています。
- 注5. オリゴクローナルバンド : 多発性硬化症の診断マーカーであり、血液中に存在せず髄液中のみで検出される免疫グロブリンバンドであり、脳内に存在する異所性リンパ濾胞から持続的に産出され病態に関与すると考えられています。
- 注6. 皮質性脳炎 : MOGADに特徴的とされる症候性てんかんと意識障害が特徴で、大脳表面に一側性かつびまん性に生じる特徴から、小児領域で古くから難治性で問題とされてきたラスムッセン脳炎との類似性が注目されています。

【論文情報】

タイトル : Diagnostic implications of MOG-IgG detection in sera and cerebrospinal fluids

著者 : Yuki Matsumoto,^{1†} Kimihiko Kaneko,^{1,2†} Toshiyuki Takahashi,³ Yoshiki Takai,^{1,2} Chihiro Namatame,¹ Hiroshi Kuroda,¹ Tatsuro Misu,^{1,2} Kazuo Fujihara⁴, and Masashi Aoki^{1,2}

1 Department of Neurology, Tohoku University Graduate School of Medicine, Sendai, 980-8574, Japan.

2 Department of Neurology, Tohoku University Hospital, Sendai, 980-8574, Japan.

3 Department of Neurology, National Hospital Organization Yonezawa National Hospital, Yonezawa, 992-1202, Japan

4 Department of Multiple Sclerosis Therapeutics, Fukushima Medical University, Fukushima, 960-1295, Japan

*責任著者 : 東北大学病院脳神経内科 講師 三須建郎

掲載誌 : Brain

DOI: <https://doi.org/10.1093/brain/awad122>

URL: https://academic.oup.com/brain/advance-article/doi/10.1093/brain/awad122/7123636?utm_source=authorollfreelink&utm_campaign=brain&utm_medium=email&guestAccessKey=b79637a8-0557-4e74-a32c-85a6acf099fe

【問い合わせ先】

(研究に関すること)

東北大学病院脳神経内科

講師 三須建郎

TEL: 022-717-7189

E-mail: misu@med.tohoku.ac.jp

(報道に関すること)

東北大学大学院医学系研究科広報室

東北大学病院 広報室

TEL: 022-717-7149

E-mail: press@pr.med.tohoku.ac.jp