



2018年1月23日

報道機関 各位

東北大学大学院医学系研究科

臨床での冠攣縮性狭心症患者の冠動脈病変部位の可視化

- ^{18}F -FDG PET/CT を用いた冠動脈の炎症の画像化診断の臨床実用化へ -

【発表のポイント】

- 狭心症の一つ、冠攣縮性狭心症の病態はまだ不明な部分が多く、特別な検査をしないと病変部位を検出できない。
- ヒト冠攣縮性狭心症患者において、冠攣縮部位の炎症性変化の画像化に世界で初めて成功した。
- 冠攣縮性狭心症の新たな病態解明および診断への応用が期待される。

【概要】

東北大学大学院医学系研究科循環器内科学分野の下川 宏明（しもかわ ひろあき）教授・松本 泰治（まつもと やすはる）院内講師・大山 宗馬（おおやま かずま）医師（大学院生）らの研究グループは、同放射線診断学分野の高瀬 圭（たかせ けい）教授らの研究グループとの共同研究により、冠攣縮性狭心症患者において、 ^{18}F -FDG PET/CT^{注1}を用いて、攣縮を生じている冠動脈の病変部位の炎症性変化の画像化に、世界で初めて成功しました。

本研究は、攣縮冠動脈に生じている炎症性変化を画像として評価できることを世界で初めて報告したものであり、冠攣縮の新たな病態解明と画像化診断への応用につながることで期待されます。

本研究成果は、2018年1月22日に、米国心臓病学会（American College of Cardiology, ACC）の学会誌である Journal of the American College of Cardiology 誌（電子版）に掲載されました。

本研究は、文部科学省科学研究費補助金、日本学術振興会科学研究費助成金及び東北大学グローバル COE 研究助成金の支援を受けて行われました。

【研究内容】

狭心症は、血管の器質的な狭窄（動脈硬化性プラーク^{注2}）による器質性狭心症と冠動脈の一過性の異常収縮（攣縮）による冠攣縮性狭心症^{注3}に分けられます（**図 1**）。器質性狭心症に対する冠動脈内ステント治療^{注4}が近年著しい進歩を遂げている一方で、冠攣縮性狭心症には未解明の課題が多く残されています。

冠攣縮性狭心症は、胸全体が締め付けられるような狭心痛という症状に代表されますが、欧米人に比べて日本人に多く発症し、急性心筋梗塞や突然死を引き起こすこともあるため、その正確な診断は非常に重要です。しかし、冠攣縮は、非発作時には冠動脈血管造影では検出できないため、アセチルコリンという薬剤を用いた誘発テスト（アセチルコリン負荷誘発試験）が必要となります。

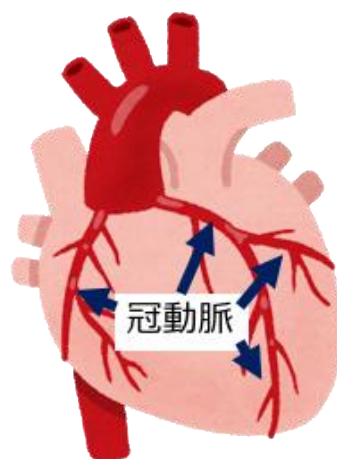
下川教授の研究グループは、この冠攣縮の発症機序として、冠動脈外膜が炎症性変化を起こし、血管平滑筋収縮の分子スイッチの役割を果たしている Rho キナーゼと呼ばれるタンパク質が関与するシグナル伝達系が亢進することで、血管平滑筋の過剰な収縮（攣縮）が引き起こされることを世界に先駆けて明らかにしました。さらに、最近、大型動物（ブタ）を用いた前臨床研究において、冠攣縮部位の炎症性病変の検出における ¹⁸F-FDG PET/CT の有効性を明らかにしました。

本研究では、冠動脈外膜に加えて、外膜のさらに外側にある冠動脈周囲脂肪組織（PVAT）に注目し、冠動脈外膜と PVAT の炎症性変化が冠攣縮性狭心症の成因に関与しているか否か、さらにその炎症性変化が ¹⁸F-FDG PET/CT などを用いて画像化できるか否かを検討しました（**図 2**）。東北大学病院循環器内科に冠攣縮性狭心症が疑われてカテーテル検査入院となった 40 名の患者を、アセチルコリン負荷誘発試験の結果に基づき、27 名の冠攣縮性狭心症患者と 13 名の対照患者とに分けて、¹⁸F-FDG PET/CT を用いて、冠動脈外膜と PVAT の炎症性変化を比較しました。その結果、冠攣縮部位で冠動脈外膜と PVAT の炎症性変化が亢進していることを、¹⁸F-FDG PET/CT イメージングを用いて画像化することに世界で初めて成功しました（**図 3**）。さらに、カルシウム受容体拮抗薬^{注5}を中心とする内服治療後に、狭心症状の改善とともに冠動脈外膜と PVAT の炎症性変化が改善することを、¹⁸F-FDG PET/CT イメージングを用いて画像化することによって世界で初めて示しました（**図 4**）。

本研究の成果から、¹⁸F-FDG PET/CT によるイメージングを用いて冠動脈外膜と PVAT の炎症性変化を可視化することが可能であることが実証されました。このことは、アセチルコリン負荷誘発試験をしなくても冠攣縮性狭心症の診断ができる可能性を示唆しており、冠攣縮に関する新たな病態解明や非侵襲的な画像診断への応用につながることを期待されます。

【用語説明】

- 注1. ^{18}F -FDG PET/CT：悪性腫瘍や炎症性疾患では、病変部位は ^{18}F で標識されたグルコース（ブドウ糖）である ^{18}F -FDG を取り込む性質があることを利用して、取り込まれたグルコースに標識されたポジトロン核種を PET（陽電子放射断層撮像）カメラで検出する検査と CT（コンピューター断層撮影法）検査を組み合わせた検査。
- 注2. 動脈硬化性プラーク：動脈硬化病変に存在する内膜の肥厚性病変をプラークと呼ぶ。こうした肥厚性病変は、冠動脈のような中型動脈では内腔の狭窄を起こし、狭心症や心筋梗塞の発症に深く関与する。
- 注3. 冠攣縮性狭心症：冠攣縮とは、心臓の表面を走行する比較的太い冠動脈が一過性に異常に収縮すること。冠攣縮性狭心症は、冠攣縮によってその灌流領域の心筋に血液が十分に行き渡らないため狭心痛が生じる病態。
- 注4. 冠動脈内ステント治療：カテーテルを用いて、動脈硬化性プラークにより狭窄した冠動脈を金属製ステントで拡張し、血流を改善する治療法。
- 注5. カルシウム受容体拮抗薬：冠攣縮性狭心症の第一選択薬であり、血管の平滑筋のカルシウム受容体を遮断することで、血管を弛緩させる作用を有する薬。



	器質性狭心症	冠攣縮性狭心症
原因	冠動脈の器質的な狭窄	冠動脈の一過的な収縮
血管造影による検査	狭窄部位が検出できる	冠攣縮誘発テストが必要
主な治療法	ステント治療、バイパス手術	薬剤療法

図 1. 狭心症の分類と治療法

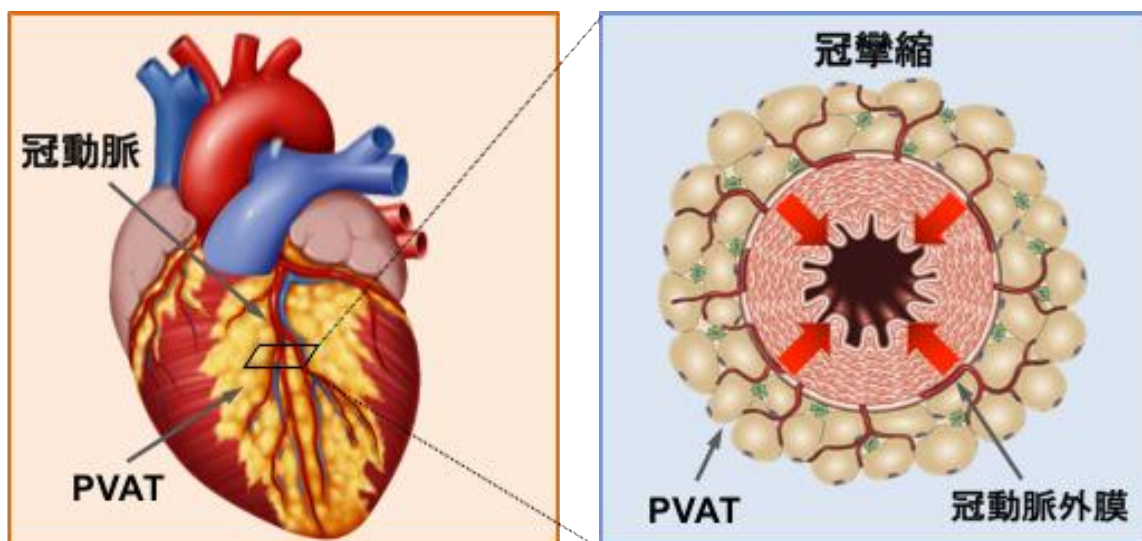
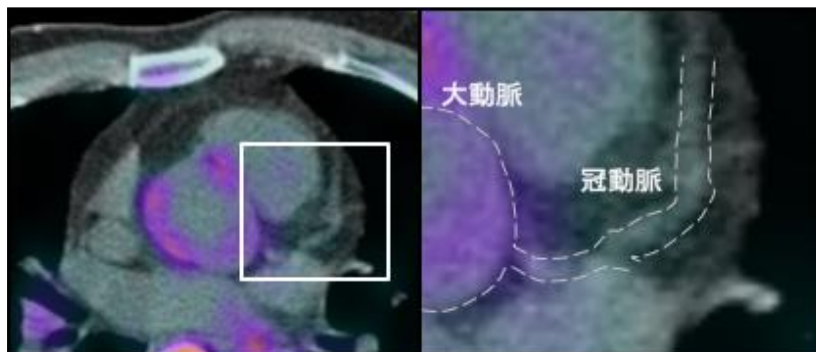


図 2. 冠攣縮性狭心症における冠動脈外膜、周囲脂肪組織 (PVAT)

¹⁸F-FDG PET/CT

非冠攣縮性狭心症



冠攣縮性狭心症

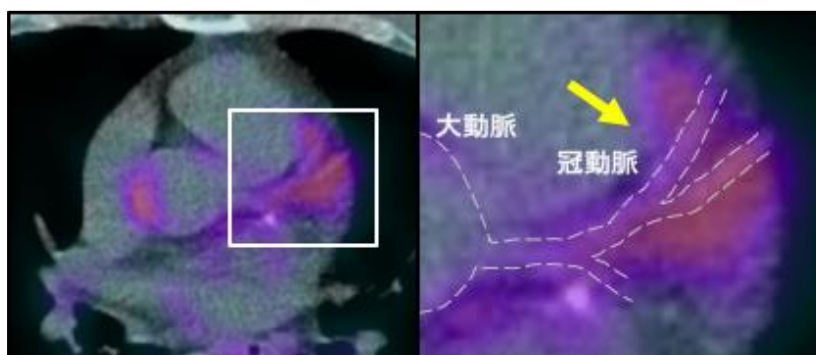
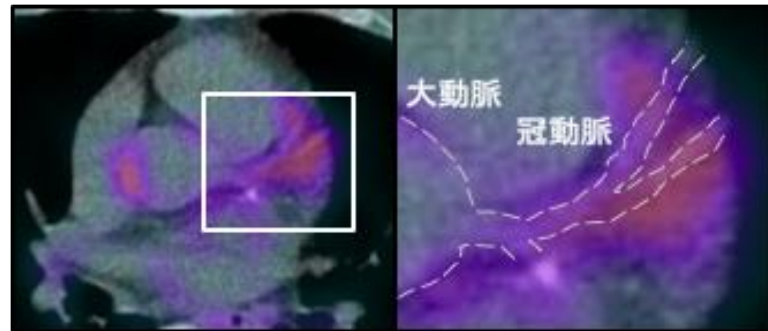


図 3. 冠攣縮性狭心症における冠攣縮部位の ¹⁸F-FDG PET/CT イメージング
矢印が示す色がついた部分に炎症性病変を認める。

^{18}F -FDG PET/CT

内服治療前



内服治療後

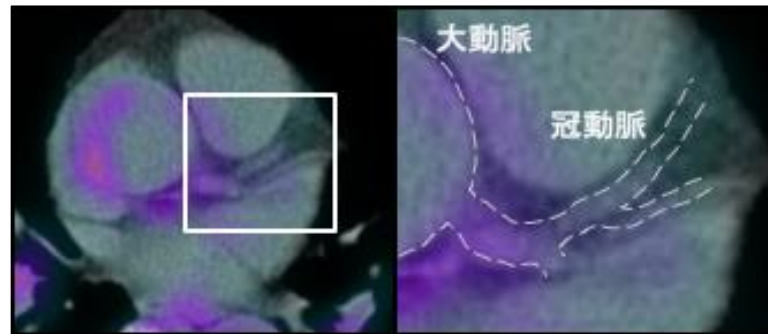


図 4. 薬物治療後の ^{18}F -FDG PET/CT における病変部位の炎症性変化の改善

【論文題目】

(英語)

English Title: Evidence for Coronary Adventitia and Perivascular Adipose Tissue Inflammation in Patients with Vasospastic Angina

Authors: Kazuma Ohyama, Yasuharu Matsumoto, Kentaro Takanami, Hideki Ota, Kensuke Nishimiya, Jun Sugisawa, Satoshi Tsuchiya, Hirokazu Amamizu, Hironori Uzuka, Akira Suda, Tomohiko Shindo, Yoku Kikuchi, Kiyotaka Hao, Ryuji Tsuburaya, Jun Takahashi, Satoshi Miyata, Yasuhiko Sakata, Kei Takase, Hiroaki Shimokawa

(日本語)

タイトル：冠攣縮性狭心症患者における冠動脈外膜・周囲脂肪組織の炎症性変化のエビデンス

著者名：大山 宗馬, 松本 泰治, 高浪 健太郎, 大田 英揮, 西宮 健介, 杉澤 潤, 土屋 聡, 天水 宏和, 宇塚 裕紀, 須田 彬, 進藤 智彦, 菊池 翼, 羽尾 清貴, 圓谷 隆治, 高橋 潤, 宮田 敏, 坂田 泰彦, 高瀬 圭, 下川 宏明

掲載誌名: *Journal of the American College of Cardiology*. (in press)

【お問い合わせ先】

(研究に関すること)

東北大学大学院医学系研究科循環器内科学分野
教授 下川 宏明 (しもかわ ひろあき)

電話番号：022-717-7152

Eメール：shimo@cardio.med.tohoku.ac.jp

(報道に関すること)

東北大学大学院医学系研究科・医学部広報室
講師 稲田 仁 (いなだ ひとし)

電話番号：022-717-7891

FAX 番号：022-717-8187

Eメール：pr-office@med.tohoku.ac.jp