



東北大学



2016年8月22日

報道機関各位

東北大学大学院医学系研究科
株式会社トプコン

世界初：緑内障分類の自動化方法の開発

- 多様な緑内障病態の細分化、個別化医療への足がかりへ -

【研究概要】

東北大学大学院医学系研究科 眼科学教室の中澤 徹(なかざわ とおる)教授らの研究グループは、株式会社トプコン 技術本部と協力して、緑内障の診療や治療方針の決定に有用となる緑内障分類を自動で行うソフトウェアを開発しました。緑内障においては眼圧が最も重要な危険因子ですが、眼血流や近視、血管の攣縮（スパズム）などが原因で緑内障が悪化することも知られています。眼圧以外の因子が緑内障に与える悪影響が大きいと、緑内障の主な治療法である眼圧下降治療だけでは緑内障の進行を食い止めることが困難になります。眼圧以外の危険因子（スパズム、近視、血流障害）と眼圧を反映した4つのグループに緑内障を分類することで治療の効率化が図れますが、その分類方法は検者の熟練を要し、また主観的な要素が大きく、一般の診療所では分類が難しいことが問題でした。

本研究では、日本が世界をリードしている、スウェプトソース光断層計（OCT）という装置で撮像した視神経乳頭形状の計測値を用いて、自動で緑内障の4分類を行うことが出来ます。多様な病因や進行形態をとる緑内障診療において、全国どこでも標準化された緑内障病態の細分化や治療の個別化につながる事が期待できます。

本研究結果は、PLOS ONE 誌に 8月24日午後2時（米国東部時間、日本時間8月25日午前3時）に掲載されます。本研究は、JST 復興促進センターの支援を受けて行われました。

【研究のポイント】

- スウェプトソース OCT を用いて3次元眼底撮像をより精密に数値化することが可能となった。
- 得られた画像の眼底形状パラメータを用いて、より客観的で正確な緑内障の分類が可能となった。
- 多因子疾患と考えられる緑内障病態の細分化につながり、個別化医療の足掛かりとなった。

【研究内容】

緑内障^{注1}は40歳以上の約5%、70歳以上では10%が罹患し、失明原因の第一位の眼疾患です。高齢化社会において、緑内障患者数が毎年増加しています。緑内障では、網膜神経節細胞およびその軸索の障害により、視野障害が生じます。軸索障害は視神経乳頭^{注2}の陥凹拡大という形態の変化でとらえることができ、緑内障の診断基準の一つとなっています。健康診断でも視神経乳頭陥凹の拡大所見が、2次検査を要する基準とされています。緑内障では、眼圧による視神経の障害が重要な病因の一つとされ、主に眼圧下降治療が行われていますが、眼圧下降治療に反応しない患者が約4割存在します。緑内障は多因子疾患で、眼圧以外の要素が緑内障の進行に悪影響を与えているからです。

東北大学大学院医学系研究科眼科学分野の中澤徹教授らのグループは、日本が世界をリードしている、スウェプトソース光断層計（OCT^{注3}）という装置で3次元眼底撮像した視神経乳頭形状の計測値を用いて、自動で緑内障の危険因子の4分類を行うソフトウェアを開発しました。

カナダのNicolelaらの研究グループが提唱した、臨床背景を異にする4つの視神経乳頭形状の分類方法は緑内障病態の細分化にとっても重要です。これら4つの分類を用いて、我々の研究グループは、緑内障患者を視神経乳頭所見から分類し、緑内障治療の検討を行ってきました。その結果、眼圧下降治療が効きにくく進行の早い集団や、視力低下を伴う集団、日常生活の質を維持するのに重要な下方の視野が障害されやすい集団など、分類により特徴があることを証明してきました。しかしながら、その分類は眼底検査による肉眼的な判定で行われており、検者の熟練を要し、また主観的な要素が大きいことが問題でした。

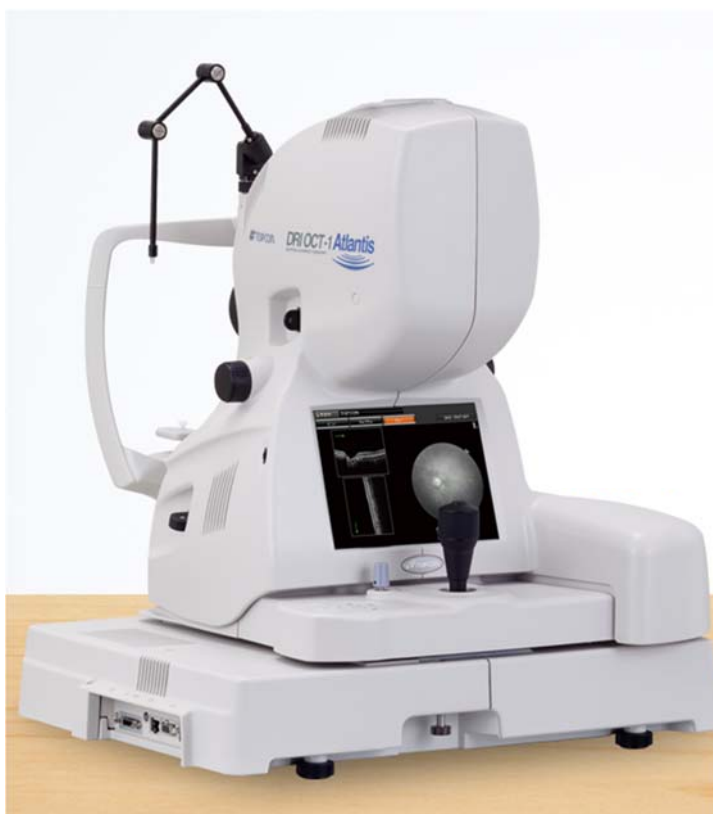近年では、光を用いた断層画像化法の研究開発が進み、これまでの2次元水平面だけではなく、断層の撮影が可能なOCTが開発され、臨床の現場でよく使用されるようになりました。今回新たに日本で開発されたスウェプトソースOCTは、生体中の侵達性が向上し、より正確な視神経乳頭形状の把握が可能となりました。今回、中澤徹教授らの研究グループは、OCTによって乳頭形状のパラメータの測定方法を開発し、そのパラメータを用いて緑内障分類をより客観的・正確に分類することを可能としました。多様な緑内障診療において、病態の細分化や治療の個別化につながる重要な研究です。

本研究成果は、株式会社トプコン技術本部、東北大学大学院医学系研究科中澤徹教授、面高宗子助教、高田菜生子医員らが独立行政法人科学技術振興機構（JST）復興促進プログラムの支援のもと共同研究で行われました。

【用語説明】

- 注1. 緑内障：視神経が障害を受け、視野が欠けていく病気。
- 注2. 視神経乳頭：眼球の網膜と脳をつなげる神経の束の出口の部分。神経障害により薄くなり陥凹拡大を呈する。
- 注3. OCT：光干渉断層計（Optical coherence tomography; OCT）は、光の干渉を利用した断層画像化技術で、眼底用 OCT が眼科診療では広く使われており、高い診療レベルが可能となっている。近年の光源技術の発展により、スウェプトソース OCT では深部組織の可視化が可能となった。

【スウェプトソース OCT】



DRI OCT-1 Atlantis

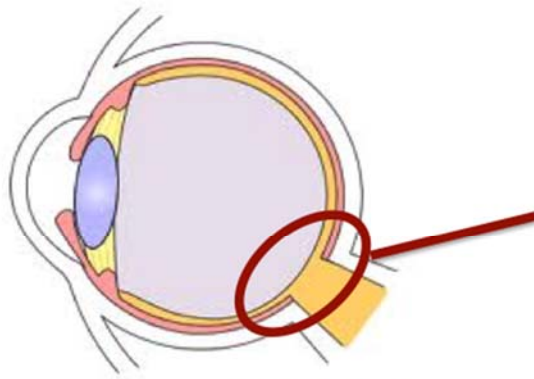
光の干渉性を利用して内部の構造を高分解能・高速で撮影する技術。

組織侵達度が高い スウェプトソース光源（1,050nm）を使用したため、より深部の断層像を高精細に撮影します。

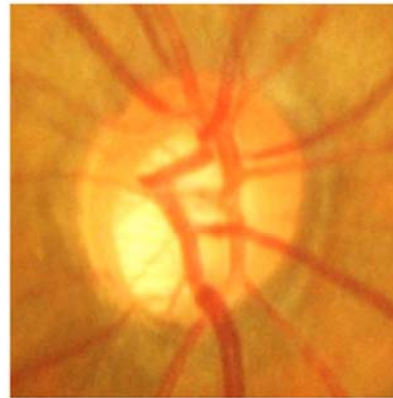
*出典 TOPCON 社 ホームページより

http://www.topcon.co.jp/eyecare/products/diagnostic/oct/DRI_OCT-1_J.html

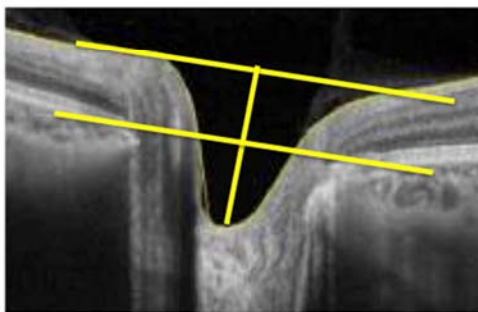
【OCTによる視神経乳頭の計測】



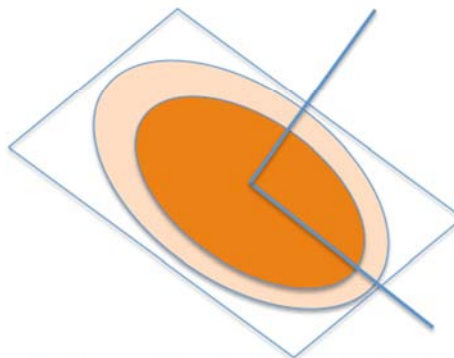
視神経乳頭



視神経乳頭陥凹



OCTによる視神経乳頭の断面像



神経の傾きや深さ厚みなどを計測

【肉眼分類とOCTによる分類の比較】

計 60眼		肉眼による分類結果			
		FI群	MY群	SS群	GE群
OCTによる 分類結果	FI群	12	1	1	1
	MY群	2	11	2	0
	SS群	2	0	13	0
	GE群	3	0	0	12

肉眼分類とOCTによる分類との一致率 80%

*FI群: Focal Ischemia 偏頭痛などスパスムの関与する合併症が多い群

*MY群: Myopic 近視を有することが多い群

*SS群: Senile Sclerosis 血管イベントの合併症が多い群

*GE群: Generalized Enlargement 深い陥凹、眼圧依存の高い群

【論文題目】

English Title : OCT-based Quantification and Classification Of Optic Disc Structure in Glaucoma Patients

Authors

Naoko Takada , Kazuko Omodaka, Tsutomu Kikawa, Airi Takagi, Akiko Matsumoto, Yu Yokoyama, Yukihiro Shiga, Kazuichi Maruyama, Hidetoshi Takahashi, Masahiro Akiba, Toru Nakazawa

「OCTによる緑内障視神経乳頭形状の解析と自動分類」

著者名

高田菜生子 面高宗子 木川勉 高木愛理 松本朗子 横山悠 志賀由己浩
丸山和一 高橋 秀肇 秋葉正博 中澤徹

掲載誌 : PLOS ONE (フリーアクセス・オンラインジャーナル)

【お問い合わせ先】

(研究に関すること)

東北大学大学院医学系研究科眼科学分野

教授 中澤 徹 (なかざわ とおる)

電話番号 : 022-717-7294

Eメール : ntoru@oph.med.tohoku.ac.jp

(報道担当)

東北大学大学院医学系研究科・医学部広報室

講師 稲田 仁 (いなだ ひとし)

電話番号 : 022-717-7891

FAX 番号 : 022-717-8187

Eメール : pr-office@med.tohoku.ac.jp